

---

KLINISKE GUIDELINES VEDRØRENDE UNDERSØGELSE, DIAGNOSTIK OG  
BEHANDLING AF KUTANE MELANOCYTÆRE NÆVI OG  
KUTANT MALIGNT MELANOM (MM)

---

Udarbejdet af udvalg ved Dansk Dermatologisk Selskab:

Susanne Vissing (formand), Anna Lamberg, Henrik Lorentzen, Henrik Sølvsten, Katrine Karmisholt,  
Marianne Hald, Mille Mosegaard, Susanne Fabricius, Tine Vestergaard

# Indholdsfortegnelse

1.0 Introduktion .....	3
2.0 Baggrund .....	3
2.1 Nævi .....	3
2.2 Invasive kutane maligne melanomer (MM) .....	4
2.3 Malignt melanom hos børn.....	4
2.4 Malignt melanom hos gravide .....	5
2.5 Kutane maligne melanomer in situ .....	5
3.0 Melanom diagnostik .....	5
3.1 Anamnese .....	5
3.2 Visuel inspektion .....	6
3.3 Dermoskopi .....	6
3.4 Digital dermoskopi, sekventiel monitorering og helkrops fotografering .....	6
4.0 Behandling / Diagnostik .....	7
4.1 Lentigo maligna og lentigo maligna melanoma .....	8
4.2 Patologi rekvisition .....	8
4.3 Familiær tilbøjelighed til malignt melanom .....	8
5.0 Pakkeforløb for modermærkekræft .....	9
5.1. Ingen mistanke om MM .....	10
5.2 Muligt MM .....	10
5.3 Sandsynligt MM.....	10
6.0 Journaldokumentation .....	10
7.0 Opfølgning og afslutning .....	12
8.0 Referencer .....	12
Appendix .....	15
I. Særlige typer af melanocytære læsioner .....	15
II. Computer assisteret diagnostik.....	19
III. Reflektans konfokal dermoskopi / reflectance confocal microscopy (RCM).....	19
IV. Dermoskopi algoritmer.....	20
V. Skema til anmeldelse til Dansk Melanom Database.....	21

## 1.0 Introduktion

Anbefalingerne i denne guideline repræsenterer guidelinegruppens konklusion efter grundig gennemgang af den litteratur, som var til stede da guideline blev skrevet. Det forventes, at læger, som behandler patienter med malignt melanom, anvender og har kendskab til relevante guidelines, men udredning og behandling af den enkelte patient kan afvige fra gældende guidelines. Guidelines fratager ikke lægens ansvar for at foretage en individuel vurdering af patienten og en deraf følgende udredning og behandlingsplan baseret på den enkelte patients sygdom, behov og ønsker.

## 2.0 Baggrund

Malignt melanom (MM) er en hyppig kræftform i Danmark. Forekomsten af nye melanomer er de seneste 10 år steget med næsten 7% om året. I 2017 var der 2.840 nye tilfælde af malignt melanom hos 2.736 patienter og 1.164 tilfælde af in situ melanomer (1).

Antal døde per år på grund af MM er stigende. Alders-standardiserede mortalitetsrater er for mænd og kvinder henholdsvis 3,0 og 2,0 pr. 100.000. I perioden 2011-2015 døde 166 mænd pr. år og 118 kvinder pr. år af MM (2).

Behandling af MM er sædvanligvis kurativ, hvis sygdommen opdages i tide.

Det er anslået at 93% af MM hos mænd og 95% af MM hos kvinder i Danmark kan undgås ved beskyttelse mod UV-stråling (3) (4). 5-10% af alle MM forekommer i familier med familiær ophobning af MM (5).

### 2.1 Nævi

Nævi inddeles i følgende grupper:

A. **Kongenit nævus:** Melanocytært nævus, som er til stede ved fødslen. Hyppigheden er ca. 1%.

B. **Akvisit nævus:** Benign proliferation af melanocytter, som opstår efter fødslen indtil ca. 40- års alderen (typisk hos børn og unge)

Akvisit nævus inddeles i følgende (se Appendix I for beskrivelse af de enkelte nævi):

- 1) Almindeligt akvisit nævus (junction nævus, compound nævus eller dermalt nævus)
- 2) Blue nævus
- 3) Halo nævus
- 4) Nævus spilus
- 5) Spitz nævus
- 6) Pigmented spindle cell nævus of Reed
- 7) Atypiske nævi
- 8) Wiesner nævus
- 9) Deep penetrating nævus

## 10) Klonalt nævus

### 2.2 Invasive kutane maligne melanomer (MM)

MM er en malign tumor, som udgår fra melanocytter og som primært involverer huden. MM inddeles efter morfologiske karakteristika i superficielt spredende MM (ca. 78% af tilfældene), efterfulgt af nodulært MM (ca. 6%), mens de resterende er fordelt på lentigo maligna melanoma, akralt lentiginøst MM og ikke klassificerbart MM. (NB: Melanomer, som opstår i øjet (conjunctiva, uvea), hjernehinder og slimhinder holdes i epidemiologisk forskning adskilt fra MM, de behandles ikke af dermatologer og indgår ikke i disse guidelines).

Kutant MM kan opdeles i 4 undertyper:

- 1) *Superficielt spredende malignt melanom (SSMM)*: I SSMM udvikler den maligne vækst sig intraepidermalt og spreder sig radiært/horizontalt i huden i en langsom vækstfase. På diagnosetidspunktet er læsionen ofte flad, lidt uskarpt afgrænset med vekslende pigmentering og uregelmæssigt omfang. Sekundært kan udvikles nodulært komponent i elementet. Histologisk er SSMM karakteriseret ved radiær vækst (5).
- 2) *Nodulært malignt melanom*: Nodulært malignt melanom er nodulært/kuplet, mørkt, uregelmæssigt og ofte ulcereret. Karakteriseret ved en aggressiv hurtig vertikal vækst, og tumor har en kort intraepidermal vækst (5).
- 3) *Lentigo maligna melanom*: Udvikles oftest hos ældre på især soleksponerede områder (hoved/hals). Det udvikles over mange år fra et lentigo maligna (melanoma in situ) (5).
- 4) *Akral malignt melanom*: Udvikles palmoplantart og subungualt, oftest i fodsåler. Ved de palmoplantare MM ses elementet oftest fladeformet, brunsort med spættet, uregelmæssigt pigment. Histologisk ses en tidlig intraepidermal fase. Senere udvikler det sig nodulært med invasivt vækstmønster (5).

Herudover findes sjældnere undertyper som amelanotisk, desmoplastisk og polypoid melanomer. Amelanotisk malignt melanom udgør en diagnostisk udfordring. Man bør overveje histologisk undersøgelse ved en voksende tumor som ikke sikkert kan diagnosticeres klinisk.

### 2.3 Malignt melanom hos børn

Forekomsten af MM hos børn er meget sjælden, i 2016 er indberettet tre tilfælde i aldersgruppen 0-14 år i Danmark (6). Melanom hos børn kan opdeles i spitzoidt og non-spitzoidt MM, hvor de spitzoide MM udgør omkring 28% (7). De non-spitzoide minder om SSMM hos voksne, mens de spitzoide ofte er nodulære/polypoide, amelanotiske, med atypiske kar, "shiny white lines" eller

pigmenteret spitzoid mønster ved dermoskopi (7). Det anbefales, at alle elementer med et spitzoidt mønster excideres på patienter  $\geq 12$  år (8), mens det ved børn under 12 år må komme an på en individuel vurdering.

## 2.4 Malignt melanom hos gravide

Incidensen af MM i graviditeten er i forskellige studier anslået til 0,14-0,45/1000 fødsler (9) (10). Forekomsten ser ud til at stige i takt med at gennemsnitsalderen for gravide stiger (11). Der er ikke klare holdepunkter for, at MM i graviditeten har en dårligere prognose, men der foreligger dårlig evidens på området (12). Diagnosticering og primær excision adskiller sig ikke fra øvrige MM patienter. Behandlingen af fremskredent melanom med metastasering varetages af onkologerne i multidisciplinært regi. For gravide med tyndt MM er der intet til hinder for ny graviditet. For gravide med tykt MM tilrådes at vente to-tre år indtil næste graviditet, da risikoen for tilbagefald er størst i denne periode (13). Dette råd gives både af etiske hensyn til barnet og af hensyn til mulighed for at kunne tilbyde patienten immunterapi ved eventuelt recidiv. Der findes kasuistisk beskrivelse af transplacental spredning til barnet ved metastaserende sygdom hos moderen (14).

## 2.5 Kutane MM in situ

*SSMM in situ*: Er et forstadium til invasivt MM. Kan klinisk ikke skelnes fra tidligt invasivt SSMM. In situ MM er ikke vokset gennem basalmembranen. Det betegnes Clark level I og skal anmeldes til Dansk melanom gruppe (DMG, se appendix V), men ikke til Cancerregistret.

*Lentigo maligna*: Har et meget langsomt radiært og horisontalt vækstmønster. Farven er vekslende og ofte uregelmæssig. Histologisk er der junction-aktivitet med nedvækst omkring hudens adnexae og solar degeneration. Findes hos ældre på solesponerede områder.

## 3.0 Melanom diagnostik

### 3.1 Anamnese:

Melanom mistanke hos patienten selv eller dennes pårørende skal altid tages alvorligt. Selv om symptomerne kan være få og diskrete udgør de altid et vigtigt bidrag til diagnosen.

Typiske symptomer er:

- Nyt modermærke eller ændring af størrelse, farve eller form af eksisterende modermærke.
- Subjektive gener (ubehag, svie, smerter og kløe) i et eksisterende modermærke.
- Blødning eller sår dannelse i et modermærke uden forudgående traume

Anamnese med nyt element eller med forandring i eksisterende elementer er det mest sensitive symptom på MM. Udvikling af nye modermærker skal ses ift. alder. Kløe er det mindst specifikke symptom, og opstår ofte i benigne akvisitte nævi (15) (16).

### 3.2 Visuel inspektion:

Det pigmenterede element vurderes klinisk ud fra ABCDE kriterierne og sammenlignes med patientens øvrige nævi i forhold til om der er tale om en "ugly duckling". Sensitiviteten af visuel vurdering ved en erfaren dermatolog er beskrevet til 60-70% (17).

### 3.3 Dermoskopi:

Dermoskopi er *standard of care* som en del af den objektive undersøgelse ved diagnostik af melanocytære læsioner/tumorer, og indgår i filterfunktionen (18). I en række studier er det vist at dermoskopi øger den diagnostiske sensitivitet og specificitet, begge ligger omkring 80-90% (17). Forskellige scoringssystemer og metoder kan anvendes, fx ABCD dermoskopi metode, Menzies' metode, 7-punkt checkliste og pattern analysis. For nærmere beskrivelse henvises til referencer og Appendix IV (19) (20) (21) (22) (23).

Ved beskrivelse af dermoskopiske fund kan anvendes enten den metaforiske (sløring, peppering m.v.) eller den deskriptive terminologi (struktureløse områder, dots, pseudopodier, regression, flere farver, atypisk pigmentnetværk, karforandringer m.m.) (24).

### 3.4 Digital dermoskopi, sekventiel monitorering og helkrops fotografering

Sekventiel dermoskopisk fotografering kan anvendes i tilfælde, hvor læsionen ikke opfylder kriterierne for MM, men hvor enkelte tegn eller symptomer alligevel efterlader mistanke.

Anbefalet monitorerings interval er 3-4 måneder. I et studie fandt man, at 69% af MM var evidente indenfor 6 uger (25). Ved 3 måneders opfølgning fandt de at digital dermoskopisk monitorering har en melanom diagnostik specificitet på 84% og en sensitivitet på næsten 100%.

Der er ikke indikation for digital dermoskopisk monitorering af elementer med høj mistanke om MM, palpable, nodulære eller elementer der viser tegn på regression. Ej heller for elementer, der har klar karakteristik af at være benigne nævi (26).

Alle ændringer i follow-up perioden må betragtes som indikator på at det drejer sig om MM, fraset sol induceret farveændring og antallet af pseudohornscyster (27).

Langtidsmonitorering med digitalt fotoudstyr kan overvejes hos patienter med høj risiko (atypisk nævus syndrom, FAMMM eller bærere af gener med høj risiko for at udvikle malignt melanom). To-trins follow-up metode kan anvendes (28):

- 1) Helkrops foto for total digital body mapping til sammenligning med opfølgende besøg hver 6-12 måned med henblik på at registrere nytillkomne elementer og ændringer i form farve og overflade af elementerne.
- 2) Digital dermoskopi af alle individuelle elementer for at gemme billeder af de pigmenterede elementer til sammenligning ved fremtidige kontroller. Ved opfølgende besøg sammenlignes tidligere dermoskopi billeder og nye elementer fotograferes.

## 4.0 Behandling / Diagnostik

Den primære behandling af MM er en excision.

Dermatologen foretager den primære diagnostiske excision i forlængelse af den konsultation, hvor mistanke om en malign læsion opstår, eller indenfor tidsgrænser formuleret i pakkeforløb. Alternativt kan patienten viderehenvises i pakkeforløb til plastikkirurgisk hospitalsafdeling. Hvis patienten har mange atypiske nævi, kan man med fordel markere melanomet med en tusch og tage et foto med patientens mobiltelefon, som kan medbringes til plastikkirurgen. Alternativt kan lægen tage et billede og sende dette til plastikkirurgen sammen med henvisningen.

Excisionen bør foretages med en klinisk margin på 1-5mm medtagende et tyndt lag af subcutis (29). En sådan excisionsbiopsi kan foretages ved 1) en ellipseformet excision eller 2) stansebiopsi medtagende hele læsionen. En sådan excision giver patologen det optimale materiale til at vurdere om tumor er fjernet i sundt væv og til at bedømme tumor tykkelse. Tykkelsen af melanomet er i dag anset for at være den mest afgørende prognostiske faktor og indgår i stadietinddelingen af melanomer og er derved afgørende for den videre behandling og kontrol.

*Incisionsbiopsi:* En incisionel- eller en stansebiopsi kan udføres i udvalgte tilfælde, hvor læsionen er stor, og hvor en komplet excision er vanskelig, som fx ved mistanke om større lentigo maligna i ansigtet eller ved akrale melanomer. Dermoskopi af elementet inden biopsitagning kan hjælpe med at finde det bedste område hvorfra biopsien tages. Flere biopsier fra forskellige områder af elementet kan være en fordel. Incisionsbiopsi påvirker ikke langtidsprognosen (30) (31).

*Tangentiel excision/ Shave biopsi:* Bør som hovedregel undgås ved mistanke om MM. Det kan dog foretages af den trænede dermatolog, hvis benign histologi findes helt overvejende sandsynlig (fx unna nævus).

Ved tykkere MM kan man risikere gennemskæring af melanomet, hvilket umuliggør bestemmelse af tykkelsen (31) (32).

Hverken stansebiopsi eller tangentiel excision øger risikoen for spredning til sentinel node (33). I særlige tilfælde er det acceptabelt at foretage en excision af et element, hvor det ikke er muligt at foretage en primær lukning. Såret behandles med våd sårbehandling mens man venter på det histopatologiske svar.

For subunguall MM se Appendix I.

Profylaktisk excision af nævi, som klinisk og ved dermoskopi ikke fremtræder suspekter kan ikke anbefales (34). Alle fjernede melanocytære tumorer bør sendes til histopatologisk undersøgelse.

#### 4.1 Lentigo maligna og lentigo maligna melanoma

Lentigo maligna og andre in situ melanomer har ikke potentiale til metastatisk spredning. Første valgs behandling er kirurgisk excision. Ved excision med 5 mm margin medtagende en bræmme af subcutis anses elementet for at være færdigbehandlet og behøver ikke viderehenvisning til plastikkirurgisk afdeling, men skal anmeldes til Dansk Melanom Database (se Appendix V). Strålebehandling eller imiquimod er ikke en standardbehandling, men giver mulighed for at behandle de patienter, som ikke kan eller ikke vil behandles med kirurgisk excision. Imiquimod 5% anvendes 5-7 dage om ugen i 12 uger (35). Patienten bør informeres om at behandling med Imiquimod ikke tillader en histologisk bedømmelse af tumor. Derfor kan man risikere, at en del af tumor, man ikke har histologi fra, vokser invasivt. Patienter som behandles med Imiquimod skal tilbydes opfølgende kontrol med eventuel biopsitagning (36) (37).

#### 4.2 Patologi rekvisition

Kliniske oplysninger til patologen på rekvisitionen:

- Alder og køn (fremgår af CPR-nummer)
- Præcis lokalisering af tumor, inklusive hvilken side hø/ve
- Klinisk formodet diagnose
- Størrelse af læsionen
- Hvilken slags biopsi (excision, stanse, tangentiell excision)
- Excisionsafstand
- Eventuel dermoskopisk beskrivelse

#### 4.3 Familiær tilbøjelighed til malignt melanom, herunder FAMMM-syndrom

5-10 % af melanomer forekommer i familier med genetisk prædisposition.

Ved FAMMM-syndrom skal alle følgende kriterier opfyldes:

- Stort antal (50+) nævi typisk lokaliseret på truncus
- Mindst ét atypisk nævus



- Familiær anamnese i form af mindst et tilfælde af MM hos 1. grads slægtning (forældre, børn eller søskende) eller to eller flere tilfælde af MM på samme side i familien (38).

Familier med 3 eller flere førstegrads slægtninge med kutant MM bør tilbydes undersøgelse for mutationer i CDKN2A og CDK4 gener (i disse familier kan der være øget forekomst af pancreas cancer og hjerne cancer).

Med baggrund i MM-incidens og mutationsprævalens foreslåes følgende algoritme for genetisk testning (39):

I Nordeuropa (herunder Danmark) benyttes "Rule of three"

1. Tre primære MM hos 1 person eller
2. Familie med mindst 1 tilfælde af invasiv MM og 2 tilfælde af invasiv MM og/eller pancreascancer hos 1.- eller 2.- grads slægtninge i samme gren af familien (40).

Individer med Wiesner nævus /MBAITS (Melanocytic BAP-1 mutated atypical intradermal tumors) og familier med forekomst af okulært melanom, lunge- og bughinde eller nyrecancer kan tilbydes testning for BAP-1 mutation

Der er øget forekomst af kutane MM i familier med mamma- eller ovariecancer og familierne kan tilbydes testning for mutationer i BRCA 1 og BRCA 2 generne.

Ligeledes er der øget forekomst af kutane maligne melanomer hos familier med arvelig tyktarms kræft (Lynch 1 og Lynch 2 familier eller hereditært non-polypose colorectal carcinom).

Genetisk testning koncentrerer sig primært om disse gener, mens rådgivningen også tager hensyn til at familier med et stort antal MM stadig har en øget risiko, selvom de ikke får påvist en mutation. Diskussionen omkring betydningen af gentest for hele familien samt identifikation af indexcases varetage bedst af egen læge.

Hvis man har CDKN2A er livstidsrisiko for MM 58 % for europæere og 91% for australiere. Disse gener er også stærkt relateret til pancreascancer (28% af familierne med CDKN2A) og i mindre omfang bryst og lungecancer. Genet nedarves autosomal dominant med inkomplet penetrans.

Flere sjældne gener er fundet i enkeltfamilier, og vil ikke blive beskrevet nærmere.

## 5.0 Pakkeforløb for modermærkekræft

Melanocytære læsioner klassificeres jf. Pakkeforløb for Modermærkekræft i 3 kategorier som primært henvender sig til almenpraktiserende læger (18).

1) **Ingen mistanke**

2) **Mistanke om MM**

henvis til filterfunktion f.eks. praktiserende dermatolog eller dermatologisk specialafdeling

3) **Begrundet mistanke om MM**

Den alment praktiserende læge henviser direkte i pakkeforløb.

### 5.1. Ingen mistanke om MM (med angivelse af alternativ kliniske diagnose)

Mistanke om MM frafaldes, når dermatologen finder en ikke-melanocytær læsion (fx seboroisk keratose), eller hvis det drejer sig om asymptomatiske, stationære læsioner, som er benigne både iflg. kliniske kriterier (ABCDE-kriterier, ugly duckling eller Glasgow 7-punkt skala) og dermoskopi. Symptomatisk nævus vurderes som benignt, hvis det klinisk og dermoskopisk er upåfaldende. Journaloplysninger bør altid omfatte en endelig klinisk diagnose.

Der er ikke indikation for diagnostisk biopsi i disse tilfælde. Hvis patienten har et velbegrundet ønske om at få fjernet elementet, bør materiale sendes til histopatologisk undersøgelse.

### 5.2 Muligt MM

Mistanke om MM rejses i tilfælde af en læsion, hvis benign karakter ikke kan bestemmes med høj sikkerhed. Mistanke rejses, hvis læsionen udviser afvigelser enten anamnestisk, ved klinisk undersøgelse eller ved dermoskopi.

Disse læsioner kan enten følges med sekventiel dermoskopi (se særskilt afsnit) eller excideres.

### 5.3 Sandsynligt MM

Melanom sandsynliggøres, hvis læsionen opfylder kliniske og/eller dermoskopiske kriterier for MM. Sandsynligt MM svarer nogenlunde til "begrundet mistanke" i Sundhedsstyrelsens beskrivelse (15).

Histopatologisk fund af malignt melanom klassificeres som begrundet mistanke i henhold til Kræftplan III.

## 6.0 Journaldokumentation

Nedenstående skabelon er tiltænkt pigmenterede læsioner. Hvis patienten henvist i filterfunktion har fx en seboroisk keratose, kan journaldokumentationen kortes ned.

#### Anamnese:

- Patientens beskrivelse af hvordan nævus har udviklet sig mht. størrelse, farve, sårdannelse og subjektive symptomer.

Hvor det er relevant medtages oplysninger om:

- Tidligere MM
- Familiær MM og eventuel genetisk prædisposition
- UV-eksponering
- Hudtype
- Erhverv
- Tidligere tilfælde af NMSC
- Immunsuppression
- Medicin
- Allergier
- Andre sygdomme

#### Objektiv undersøgelse:

- Beskrivelse af makroskopisk fund: lokalisation, størrelse og beskrivelse af suspekke karakteristika ved nævus eventuelt med udgangspunkt i ABCDE-kriterier eller ”ugly duckling” nævus.
- Beskrivelse af dermoskopiske forandringer som adskiller sig fra det benigne nævus (fx sløring, peppering, dots, pseudopodier, regression, flere farver, atypisk pigmentnetværk og karforandringer)
- Hvis patienten har multiple nævi lægges vægt på ugly duckling tegnet, mens detaljeret beskrivelse af de enkelte nævi ikke regnes som almindelig standard.
- Hvis patienten henvises på mistanke om malignitet i et enkelt nævus bør dermoskopibeskrivelsen medtages i journalen.
- Eventuel helkropsgennemgang (mange nævi, tidligere MM, solskadet hud m.v.)

Af praktiske grunde er det ikke altid muligt at foretage en fyldestgørende anamnese og objektiv undersøgelse ved samme konsultation. I det tilfælde kan patienten tilsiges en opfølgende konsultation.

#### Tentativ diagnose

## Behandling og plan:

- Hvis der er foretaget biopsi/excision, anføres om læsionen er excideret *in toto* og i givet fald hvorfor ikke
- Plan for behandling og opfølgning (f.eks. henvist til plastikkirurgisk afdeling i h.t. forløbspakken).

## 6.2 Immunsupprimering

Brug af immunsuppressive og -modulerende lægemidler hos patienter med tidligere MM giver anledning til refleksion.

Der er flere studier, som viser, at patienter som behandles med biologiske lægemidler, har en øget risiko for at udvikle MM (41). Imidlertid vil opvejningen mellem den øgede risiko for MM og livskvalitet i mange tilfælde retfærdiggøre, at patienterne behandles med immunsuppressive/modulerende lægemidler.

Behandling med methotrexat synes ikke at øge risikoen for at udvikle et nyt malignt melanom hos patienter med tidligere malignt melanom (42).

## 7.0 Opfølgning og afslutning

### 7.1 Patienter med MM

Følger Opfølgningsprogram for modermærkekræft. Se sundhedsstyrelsen [www.sst.dk](http://www.sst.dk) samt dansk melanomgruppes retningslinjer [www.melanoma.dk](http://www.melanoma.dk)

Risikoen for nyt primært MM hos patienter med tidligere MM er særligt forøget inden for de første 2 år efter første tilfælde af melanom, men gennem hele livet har patienten en vedvarende øget risiko ift. baggrundsbefolkningen (43).

Det er i øvrigt op til speciallægens skøn, ud fra en individuel risikovurdering, om der skal suppleres med kontrol i dermatologisk regi med henblik på tidlig opdagelse af nyt primært MM.

Patienter med tidligere MM uden andre påfaldende nævi kan som hovedregel afsluttes.

### 7.2 Patienter med FAMMM og genetisk prædisponering

Kontrolleres 3-4 gange årligt. Disse patienter følges på de dermatologiske hospitalsafdelinger.

### 7.3 Patienter med atypiske/dysplastiske nævi

Kan som hovedregel afsluttes. Hvis speciallægen skønner at modermærkerne ser meget urolige ud, eller hvis patienten har en anden risikofaktor for udvikling af malignt melanom, kan de følges med årlige kontroller.

#### 7.4 Patienter med multiple soludløste nævi

Kan som hovedregel afsluttes.

#### 7.5 Patienter med kongenitte nævi

Hvis nævus er mindre end patientens håndflade, er der ikke behov for opfølgende kontroller.

Patienterne kan informeres om mulighed for genhenvielse ved ændringer.

Patienter med større kongenitte nævi skal følges årligt med inspektion og palpation (se appendix).

## 8.0 Referencer

1. Dansk Melanom Database Årsrapport 2017.  
[https://www.sundhed.dk/content/cms/30/57130\\_aarsrapport\\_melanom\\_2017\\_endelig\\_anonym.pdf](https://www.sundhed.dk/content/cms/30/57130_aarsrapport_melanom_2017_endelig_anonym.pdf).
2. Nordcan. <http://www-dep.iarc.fr/NORDCAN/DK/frame.asp>. 2018.
3. Armstrong BK, English DR. *Cutaneous Malignant Melanoma*. Cancer epidemiology and prevention. 2nd Edition. New York: Oxford University Press, 1996:1282-312..
4. Lim HW, Cooper K. *The health impact of solar radiation and prevention strategies: Report of the Environment Council, American Academy of Dermatology*. J Am Acad Dermatol. 1999 Jul;41(1):81-99..
5. C, Garbe, K, Peris og A, Hauschild. *Diagnosis and treatment of melanoma. European consensus-based interdisciplinary guideline – Update 2016*.
6. Nye Kræfttilfælde i Danmark, Cancerregisteret, Sundhedsstyrelsen. 2015.  
<https://sundhedsdatastyrelsen.dk/-/.../sds/.../cancerregisteret/cancerregisteret-2016.pdf>.
7. Carrera C, Scope A, Dusza SW et al. *Clinical and dermoscopic characterization of pediatric and adolescent melanomas: Multicenter study of 52 cases*. J Am Acad Dermatol. 2018 Feb;78(2):278-288.
8. Lallas A, Moscarella E, Longo C et al. *Likelihood of finding melanoma when removing a Spitzoid-looking lesion in patients aged 12 years or older*. J Am Acad Dermatol. 2015 Jan;72(1):47-53.
9. Wong DJ, Strassner HT. *Melanoma in pregnancy*. Clin Obstet Gynecol. 1990 Dec;33(4):782-91.
10. Lee YY, Roberts CL, Dobbins T et al. *Incidence and outcomes of pregnancy-associated cancer in Australia, 1994-2008: a population-based linkage study*. BJOG. 2012 Dec;119(13):1572-82.
11. Bannister-Tyrrell M, Roberts CL, Hasovits C et al. *Incidence and outcomes of pregnancy-associated melanoma in New South Wales 1994-2008*. Aust N Z J Obstet Gynaecol. 2015 Apr;55(2):116-22.
12. R. Still, S. Brennecke. *Melanoma in pregnancy*. Obstet Med. 2017 Sep; 10(3): 107–112.
13. Driscoll MS, Grant-Kels JM. *Nevi and melanoma in the pregnant woman*. Clin Dermatol. 2009 Jan-Feb;27(1):116-21.
14. Alexander A, Samlowski WE, Grossman D et al. *Metastatic Melanoma in pregnancy: risk of transplacental metastasis in the infant*. J Clin Oncol. 2003 Jun 1;21(11):2179-86..
15. Kittler H, Seltenheim M, Dawid M, et al. *Morphologic changes of pigmented skin lesions: a useful extension of the ABCD rule for dermatoscopy*. J Am Acad Dermatol. 1999 Apr;40(4):558-62.
16. McGovern TW, Litaker MS. *Clinical predictors of malignant pigmented lesions. A comparison of the Glasgow seven-point checklist and the American Cancer Society's ABCDs of pigmented lesions*. J Dermatol Surg Oncol. 1992 Jan;18(1):22-6.
17. Kittler H, Pehamberger H, Wolff K et al. *Diagnostic accuracy of dermoscopy*. Lancet Oncol 2002;

3: 159-65.

18. 2016, Pakkeforløb for modernmærkekræft. SST.

19. RH, Johr. *Dermoscopy: alternative melanocytic algorithms-the ABCD rule of dermoscopy, Menzies scoring method, and 7-point checklist*. Clin Dermatol. 2002 May-Jun;20(3):240-7.

20. Malvehy J, Puig S, Argenziano G et al. *Dermoscopy report: proposal for standardization. Results of a consensus meeting of the International Dermoscopy Society*. J Am Acad Dermatol. 2007 Jul;57(1):84-95. Epub 2007 May 4.

21. Tran KT, Wright NA, Cockerell CJ. *Biopsy of the pigmented lesion--when and how*. TJ Am Acad Dermatol. 2008 Nov;59(5):852-71. doi: 10.1016/j.jaad.2008.05.027. Epub 2008 Aug 30.

22. Annessi G1, Bono R, Sampogna F, Faraggiana T, Abeni D. *Sensitivity, specificity, and diagnostic accuracy of three dermoscopic algorithmic methods in the diagnosis of doubtful melanocytic lesions: the importance of light brown structureless areas in differentiating atypical melanocytic nevi from thin melanomas*. J Am Acad Dermatol. 2007 May;56(5):759-67. Epub 2007 Feb 20.

23. Harrington E, Clyne B, Wesseling N et al. *Diagnosing malignant melanoma*. s.l. : BMJ Open. 2017 Mar 6;7(3)).

24. Kittler H, Marghoob AA, Argenziano G et al. *Standardization of terminology in dermoscopy/dermatoscopy: Results of the third consensus conference of the International Society of Dermoscopy*. J Am Acad Dermatol. 2016 Jun;74(6):1093-106.

25. Altamura D, Avramidis M, Menzies SW. *Assessment of the optimal interval for and sensitivity of short-term sequential digital dermoscopy monitoring for the diagnosis of melanoma*. Arch Dermatol. 2008 Apr; 144(4):502-6 .

26. Thomas L, Puig S. *Dermoscopy, Digital Dermoscopy and Other Diagnostic Tools in the Early Detection of Melanoma and Follow-up of High-risk Skin Cancer Patients*. . Acta Derm Venereol 2017.

27. Menzies SW, Gutenev A, Avramidis M et al. *Short-term digital surface microscopic monitoring of atypical or changing melanocytic lesions*. Arch Dermatol 2001;137(12):1583-9.

28. Salerni G, Carrera C, Lovatto L, et al. *Benefits of total body photography and digital dermatoscopy ("two-step method of digital follow-up") in the early diagnosis of melanoma in patients at high risk for melanoma*. s.l. : J Am Acad Dermatol 2012;67(1):e17-27.

29. Bichakjian CK, Halpern AC, Johnson TM et al. *Guidelines of care for the management of primary cutaneous melanoma*. s.l. : American Academy of Dermatology. J Am Acad Dermatol., 2011 Nov;65(5):1032-47. .

30. Griffiths RW, Briggs JC. *Biopsy procedures, primary wide excisional surgery and long term prognosis in primary clinical stage I invasive cutaneous malignant melanoma*. Ann R Coll Surg Engl. 1985 Mar;67(2):75-8.

31. Lederman JS, Sober AJ. *Does biopsy type influence survival in clinical stage I cutaneous melanoma?* J Am Acad Dermatol. 1985 Dec;13(6):983-7.

32. Zager JS1, Hochwald SN, Marzban SS et al. *Shave biopsy is a safe and accurate method for the initial evaluation of melanoma*. J Am Coll Surg. 2011 Apr;212(4):454-60; discussion 460-2. doi: 10.1016/j.jamcollsurg.2010.12.021.

33. Martin RC 2nd, Scoggins CR, Ross MI et al. *Is incisional biopsy of melanoma harmful?* Am J Surg. 2005 Dec;190(6):913-7.

34. Bichakjian CK, Halpern AC, Johnson TM, et al. *Guidelines of care for the management of primary cutaneous melanoma*. . J Am Acad Dermatol. 2011 Nov;65(5):1032-47. .

35. Tio D, van der Woude J, Prinsen CAC et al. *A systematic review on the role of imiquimod in*

- lentigo maligna and lentigo maligna melanoma: need for standardization of treatment schedule and outcome measures.* J Eur Acad Dermatol Venereol. 2017 Apr;31(4):616-624.
36. Read T, Noonan C, David M,. *A systematic review of non-surgical treatments for lentigo maligna.* J Eur Acad Dermatol Venereol. 2016 May;30(5):748-53.
37. *NICE Guidelines, Melanoma: assesment and management.* Jul 2015.  
<https://www.nice.org.uk/guidance/ng14>.
38. Soura E, Eliades PJ, Shannon K, Stratigos AJ, Tsao H. *Hereditary melanoma: Update on syndromes and management: Genetics of familial atypical multiple mole melanoma syndrome.* J Am Acad Dermatol. 2016 Mar;74(3):395-407; quiz 408-10. doi: 10.1016/j.jaad.2015.08.038.
39. Leachman S, OM. Lucero, E. Sampson et al. *Identification, genetic testing, and management of hereditary melanoma.* Cancer Metastasis Rev. 2017; 36(1): 77–90.
40. Chen T, Hemminki K, Kharazmi E, et al. *Multiple primary (even in situ) melanomas in a patient pose significant risk to family members.* Eur J Cancer. 2014 Oct;50(15):2659-67.
41. Wolfe F1, Michaud K. *Biologic treatment of rheumatoid arthritis and the risk of malignancy: analyses from a large US observational study.* Arthritis Rheum. 2007 Sep;56(9):2886-95.
42. Polesie S, Gillstedt M, MSc, Paoli J et al. *Methotrexate treatment in patients with a history of cutaneous melanoma and the risk of a consecutive primary melanoma: A national retrospective registry-based cohort study.* JAAD, Volume 77, Issue 1, Pages 161–163.
43. cancer.org.au. *Clinical practice guidelines for the diagnosis and management of melanoma.* 2018. <https://wiki.cancer.org.au/australia/Guidelines:Melanoma>.
44. Duffy K, Grossman D. *The dysplastic nevus: from historical perspective to management in the modern era: part I. Historical, histologic, and clinical aspects.* J Am Acad Dermatol. 2012 Jul;67(1):1.e1-16; quiz 17-8. doi: 10.1016/j.jaad.2012.02.047.
45. mangler, kilde.
46. Borsari S, Pampena R, Lallas A, et al. *Clinical Indications for Use of Reflectance Confocal Microscopy for Skin Cancer Diagnosis.* . JAMA Dermatol 2016;152(10):1093-8.
47. Edwards SJ, Osei-Assibey G, Patalay R, Wakefield V, Karner C. *Diagnostic accuracy of reflectance confocal microscopy using VivaScope for detecting and monitoring skin lesions: a systematic review.* . Clin Exp Dermatol 2017;42(3):266-75.
48. Unlu E, Akay BN, Erdem C. *Comparison of dermatoscopic diagnostic algorithms based on calculation: The ABCD rule of dermatoscopy, the seven-point checklist, the three-point checklist and the CASH algorithm in dermatoscopic evaluation of melanocytic lesions.* J Dermatol. 2014 Jul;41(7):598-603.
49. Wadt, KA, Drzewiecki, KT og Gerdes, AA. *Genetiske fund giver nye muligheder for udredning af arveligt malignt melanom.* Ugeskrift 174/8. s493-497.
50. RH, John. *Dermoscopy: alternative melanocytic algorithms - the ABCD rule of dermatoscopy, menzies scoring method, and 7-point checklist.* . Clin Dermatol. 2002. May-Jun; 20(3): 240-7.

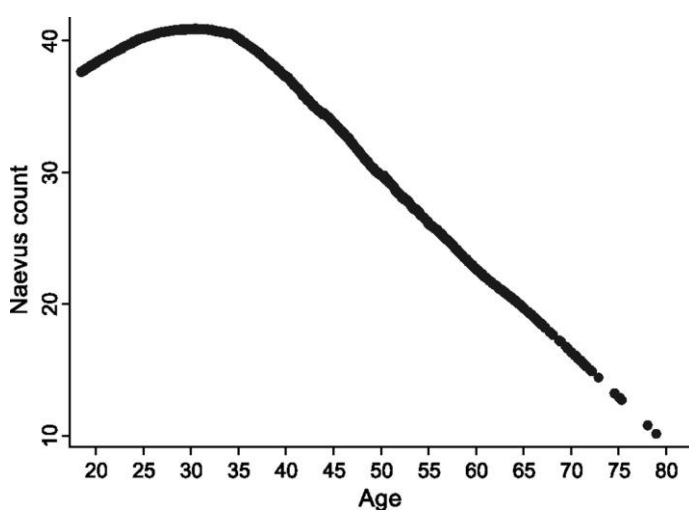
## Appendix

### Appendix I. Særlige typer af melanocytære læsioner

#### Atypiske/dysplastiske nævi

Kittler har skrevet: Et såkaldt atypisk nævus har "higher chance to be a melanoma but not a higher

*chance to become a melanoma*". Dvs. det kliniske og dermoskopiske overlap mellem udseendet af såkaldt dysplastisk nævus og melanom har ledt til misforståelsen, at der var tale om en biologisk overgangsform mellem nævus og melanom, dette er ikke tilfældet. Man har fundet øget forekomst af malignt melanom hos individer med flere end 5 atypiske nævi. Ved atypisk nævus syndrom forstås almindeligvis personer med flere nævi der er større end 6 mm i diameter, ofte lokaliseret til huden på truncus, ofte asymmetriske og indeholdende forskellige farver (lyserødt, lysebrunt, mørkebrunt) hvor det dermoskopiske billede er præget af nævi med pigmentnetværks mønster eventuelt i et multifokalt mønster (pink and patchy). Individer med atypisk nævus syndrom har 10x øget livstidsrisiko for at få melanom og hvis en eller flere første grads slægtninge har haft melanom øges den risiko til 40x. Prævalens af atypiske nævi i populationen er ca. 2-18%. Dette spænd er udtryk for den manglende konsensus, der karakteriserer dette begreb. (44)



Bataille et 2007: nævus count. Baggrundsbefolkningen: Tværnsnitsundersøgelse

Der foreligger ingen ordentlige longitudinelle studier med nævus antal hos individer med atypisk nævus syndrom., men man regner med, at de bliver ved med at udvikle nye nævi også efter 35-45 års alderen.

### Kongenitte nævi

Risiko for malign transformation synes at være forhøjet ved større (dvs. store, intermediære samt gigant) kongenitte nævi. Hvor excision er mulig med acceptabel cikatrice, anbefales dette efter individuel vurdering. Nyfødte med store (svarende til 12 cm på hovedet og 7 cm på kroppen) kongenitte nævi, som skønnes behandlingskrævende, bør følges på dermatologisk afdeling. Ved 2 eller flere kongenitte nævi øges risikoen for neurokutan melanose. Disse børn bør inden 6 måneders alderen henvises til MR-skanning (45).

Hos børn med mindst 2 kongenitte nævi bør hovedomfang indtil fontanelle lukning følges af sundhedsplejerske og egen læge. Hvis dette mål "springer" i percentiler skal barnet henvises til pædiatrisk afdeling med henblik på stillingtagen til MR-scanning (hydrocephalus og melanocytter i



ventrikelsystem). Ældre børn med symptomer, der kunne tyde på øget tryk i ventrikelsystem f.eks. uforklaret hovedpine, forsinket psykomotorisk udvikling mm. bør ligeledes henvises.

Patienter med gigantnævi (swimsuit) har øget risiko for udvikling af subkutane melanomer. Det er derfor vigtigt at patienterne følges med såvel inspektion som palpation. De subkutane melanomer kan fejltolkes som lipomer.

#### Ten celle nævi

Udgøres af spitz nævus og pigmented spindle cell nævus of Reed. Spitz nævus er en amelanotisk eller pigmenteret melanocytær læsion hos børn og unge med epitheloid eller ten celle nævus histopatologi. Reed nævus er et pigmenteret ten celle nævus hos voksne. Spitz nævus udviser ofte hurtig vækst og kan være vanskelig at differentiere fra malignt melanom. Der er ingen konsensus vedrørende behandling af Spitz og Reed nævi. De fleste eksperter tilråder komplet excision eller observation med fotografisk follow-up (38). Hvis det besluttes at excidere et ten celle nævus er radikaliteten vigtig, idet disse nævi ofte recidiverer og differentiering fra spindle cell melanoma ved recidiv kan være meget vanskelig.

#### Nævus med atypisk melanocytær proliferation

Betydning af dette histologiske fund er ikke belyst, men der er ingen evidens for, at disse læsioner kan udvikle sig til invasive melanomer. Derfor kan radikalt fjernede nævi betragtes som færdigbehandlede, og yderligere kontrol afhænger af øvrige risikofaktorer. Hvis nævus er excideret med usikker radikalitet anbefales re-excision eller observation. Ved recidiv af nævus med atypisk melanocytær proliferation skal re-excideres som ved in situ melanom.

#### Nævus recurrens

Pigmentering, der opstår i cicatrice efter et fjernet nævus. Ved dermoskopi findes lange pigmentstrøg der løber vinkelret på cicatricens længderetning.

I tilfælde af nævus recurrens, hvor den benigne natur af primærlæsionen er dokumenteret ved biopsi, kan man vælge mellem excision eller observation. Patienter, hvor dokumentation mangler, skal behandles som mistanke om MM. Ved recidiv af nævus med atypisk melanocytær proliferation skal re-excideres som ved in situ melanom.

#### Wiesner nævus

Wiesner nævus eller M<sub>BAIT</sub> er en relativt ny entitet. Disse nævi er patognomiske for mutationer i BAP-1 genen, som er associeret til uveal melanom, lunge- og bughinde cancer (mesotheliom), nyrecancer og kutant malignt melanom. Hos disse patienter har man tidligere fundet øget forekomst af atypiske Spitz nævi og disse kan have repræsenteret Wiesner nævi.

### Sutton nævi eller halo nævi

Det er normal for større børn og unge voksne at udvikle enkelte halo nævi. Ved synkron fremkomst af talrige til myriader af halo nævi hos en voksen person, må det overvejes om der kan være tilgrundlæggende neoplasi.

### Blue nævus

Blue nævus er en benign tumor som ses hyppigere hos asiater end kaukasere. Ingen øget risiko for overgang til MM. En særlig variant: cellular blue nævus er mere dyb blå-sort i farven, velafgrænset men med multinodulær morfologi, kan (omend sjældent) opføre sig som en malign tumor. Differentiering mellem blue nævi og dermale melanom metastaser kan være vanskelig. Man bør derfor excidere hvor man ikke kan bekræfte, at elementet har været stationært (tilstede i mange år).

### Nævus spilus/agminated nævus

Er et godartet, kongenit, spættet nævus. Udgør ikke øget risiko for MM og kræver ikke lægelig kontrol.

### Subunguale pigmenterede læsioner

Det kan være svært at skelne mellem benigne og maligne forandringer (melanom, onychomycose, hæmatom, medikamentelt udløst hyperpigmentering, subungualt nævus, etnisk melanonychia). Differentialdiagnoserne hæmatom og onychomycose kan ofte afklares ved dermoskopi. Melanocytære tumorer viser sig dermoskopisk som brunlige, lineære forandringer, som strækker sig ned til matrix. Asymmetri og tilstedeværelse af Hutchinson's tegn eller keglestubstegn giver mistanke om MM. Man bør især være opmærksom på solitære negleforandringer. Biopsi skal udføres i matrix og kan foretages, afhængigt af læsionens lokalisation og størrelse, ved åben neglekirurgi eller teleskopisk stansebiopsi. Hvis der vælges teleskopisk stansebiopsi skal der påvises melanocytter i biopsien inden konklusion på diagnose. Patienten bør informeres om risiko for negledystrofi efter indgrebet. Sekventiel dermoskopi med 3-4 måneders interval kan anvendes ved mistanke om blødning eller melanonychia som differentialdiagnose til MM.

### Wiesner nævus eller MBAIT

Optræder kun i familier med mutationer i BAP-1 genet, der øger risiko for okulære melanomer, mesotheliom, kutant malignt melanom og renal celle carcinom.

Multiple blue nævi kan optræde hos familier med Carney (arvelig cancer)- syndrom, undergruppe LAMB (lentiginos, atrial myxomer og blue nævi). Biopsi vil udelukke multiple kutane metastaser fra malignt melanom.

### Deep penetrating nævus (beskrevet første gang 1991):

Optræder hyppigst hos børn og unge som et sort kuplet nævus. Histologisk er nævus kileformet (basis superficielt) bestående af reder af melanocytter i epidermis adskilt af melanocytfattigt bånd ved papillære dermis og en dybere del i retikulære dermis bestående af epitheloide melanocytter,

eventuelt iblandet tenformede melanocytter. Såvel klinisk som histologisk er der tale om en "melanoma mimicker".

Klonalt nævus, Inverted type A nævus:

Betragtes som en superficiel form af deep penetrating nævus. Type A refererer til epitheloide melanocytter (type A klon). Ved type B forstås melanocytter med lymfocytliggende udseende.

Appendix II. Computer assisteret diagnostik

Digitale dermoskopi og helkrops fotografier kan analyseres med software der benytter scorings algoritmer til at detektere mistanke om malignitet. Dette kan være en støtte til klinikerne ved diagnosticering af pigmenterede læsioner. Der foreligger dog ingen større peer-reviewed studier som har valideret nøjagtigheden af denne type software. Der foregår hastig udvikling indenfor dette felt, men aktuelt (2018) lever det ikke op til den standard der kan tilbydes ved undersøgelse hos speciallæge.

Appendix III. Reflektans konfokal dermoskopi / reflectance confocal microscopy (RCM)

In vivo RCM er et billeddiagnostisk udstyr der visualiserer horisontal planet af huden med en opløsning helt ned på celle niveau. I klinikken kan RCM foretages direkte på patientens suspekterede nævi

RCM kan visualisere abnorme melanocytter og andre histologiske detaljer i pigmenterede læsioner in vivo og real time, og har derfor potentiale til at adskille maligne melanomer fra nævi og andre pigmenterede læsioner. (46)

Et systematisk review (47) fra 2017 fandt at RCM sammen med dermoskopi kan øge den diagnostiske sikkerhed, især for maligne melanomer, sammenlignet med dermoskopi alene. Dertil kommer at RCM kan øge sikkerheden for om lentigo maligna, lentigo maligna melanoma er excideret med fri margin sammenlignet med dermoskopi bestemt fri margin.

Apparatet er dyrt, undersøgelsen tidskrævende og det kræver intensiv træning før klinikere kan anvende RCM i klinikken.

Aktuelt bliver RCM fortrinsvis brugt i forskningsøjemed

Appendix IV. Dermoskopi algoritmer.

Sammenligning af dermoskopi algoritmer (48) (19)

	d-ABCD	Menzies	7-point	3-point	Kittler
Asymmetry	Mirror-axis 0, 1, 2 (x 1,3)	Yes		1 point	Yes
Border	Hard cut-off 1-8 (x 0,1)	1. pseudopods			pseudopods segmental
Colour (white, red, black, blue, light or dark brown)	1-6 (x 0,5)	More than one  2. 5/6 colours	Irregular pig- mentation: 1 point	Blue or white: 1 point	Grey or blue structures
Differential struc- tures	1-5 (x 0,5)				
Pigment network	D1	3. Broad	Atypical: 2 points	Atypical: 1 point	Thick lines re- cticular or branched. Lines parallel ridges.
Branched streaks/streaming	D2	4. Radial streaming	1 point		Lines radial
Dots	D3	5. Multiple brown 6. Peripheral 7. Blue/gray	1 point		Black, peripher- al
Globules	D4				Black clods peripheral
Homogenous areas	D5	8. Blue-white veil	Blue-white veil: 2 points		Eccentric struc- tureless
Regression patterns		9. Scarlike depigmentation	1 point		White lines
Atypical vascular pattern			2 points		Polymorphous vessels
Score	<4,75: benign 4,75-5,45: suspicious >5,45: highly suspicious	Asymmetry, > one colour, 1-9 positive fea- tures: melanoma	≥3 points: melanoma	≥2 points: melanoma	Asymmetry + ≥1 of melanoma clues

**Klinisk skema DM D 2018 (ON STUDY). Indtastes i [www.melanoma.sundata.dk](http://www.melanoma.sundata.dk). Udfyldes ved første besøg.**  
DMG guidelines findes på: [www.melanoma.dk](http://www.melanoma.dk) ligesom information om udfyldelse af skema (FAQ) version 1.0

Patientens navn \_\_\_\_\_

Patientens cpr \_\_\_\_\_ Hospital/afdeling: \_\_\_\_\_ Udfyldt af \_\_\_\_\_

### Anamnese

Har patienten dysplastiske/atypiske nævi Ja  Nej

*definition:* hvis mindst 2 af nedenstående kriterier er til stede ved mere end 5 nævi:

- 1) Stor variation i **størrelse**: fra < 5 mm til > 1 cm, ofte > 5 mm
- 2) Stor variation i **farve**: variation fra læsion til læsion men også intralæsionalt
- 3) Betydelig variation i **symmetri**: ofte asymmetriske
- 4) Uregelmæssig **afgrænsning** af læsioner: ikke skarp, regelmæssig afgrænsning

Tidligere melanom (invasivt eller in situ) Ja  Nej

Melanom hos slægtning Ja  Nej  Ved ikke

### Klinisk undersøgelse

Tumor type : primærtumor  metastase fra ukendt primær tumor   
(NB! Ved metastase fra ukendt primær tumor husk også recidiv/metastase skema)

Lokalisation af tumor (*sæt kryds på tegningen og angiv region nr.*): \_\_\_\_\_  
(Hvis tumor er fjernet for henvisning, udfyldes tumorlokalisering alligevel)

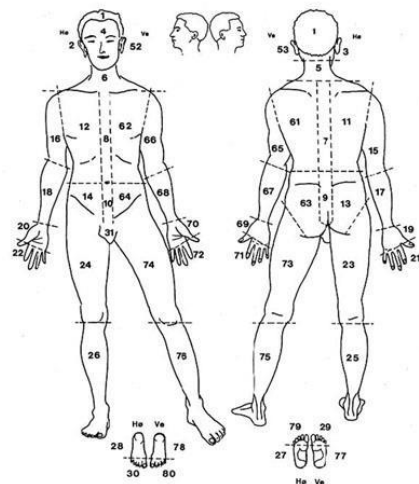
Findes primærtumor fortsat: Ja  Nej   
(Hvis primær tumor er fjernet for henvisningen krydses af i 'nej')

### Hvis "Ja" udfyldes nedenstående for primær tumor

Største diameter af melanomet i mm \_\_\_\_\_

Satellitter (metastase under 2 cm fra tumor) Ja  Nej

In-transit metastase (2 cm eller mere fra tumor) Ja  Nej



Figur 1 Husk kryds i region for melanom

### Primær diagnostik

Dato for biopsi, som stiller diagnosen \_\_\_\_\_  
(dato for biopsi kommer automatisk, hvis patolog udfylder skema først, og da er det dato for modtagelse af præparat)

Biopsitype: Excisionsbiopsi   
Incisions-/stansbiopsi   
Tangentiel afskæring/shaving   
Curettag   
Andet  specificer: \_\_\_\_\_

Biopsi taget af/i: Egen læge   
Dermatologisk speciallægepraksis   
Plastikkirurgisk speciallægepraksis   
Kirurgisk speciallægepraksis   
Dermatologisk afd. Hospital   
Plastikkirurgisk afd. Hospital   
Andet sted  specificer: \_\_\_\_\_

### Klinisk N og M vurdering ved første besøg:

Tegn på/mistanke om metastase til lymfeknude: Ja  Nej

Husk: hvis lymfeknudemetastaser verificeres udfyldes skema for recidiv/metastaser.

Tegn på/mistanke om fjernmetastase: Ja  Nej

Husk: hvis fjernmetastaser verificeres udfyldes skema for recidiv/metastaser.

### 8. udgave TNM klassifikation

T \_\_\_\_\_

N \_\_\_\_\_

M \_\_\_\_\_